Aus dem Zahnärztlichen Institut der Philipps-Universität Marburg
Direktor: Prof. Dr. Hans Fliege

Ueber die Möglichkeiten der Wiederherstellung des Mundvorhofes bei pathologischem Befund des Frenulum labiale der Schleimhaut- und Knochenbegrenzung des Mundvorhofes und bei Antrum-Mundhöhlenverbindungen

INAUGURAL-DISSERTATION
zur Erlangung der Doktorwürde
in der Zahnheilkunde der
Hohen Medizinischen Fakultät der
Philipps-Universität zu Marburg

vorgelegt von

Max Jahns
approb. Zahnarzt aus Wiedenbrügge.

Marburg 1938
Buchdruckerei Hermann Bauer

Angenommen von der Medizinischen Fakultät
am 4. März 1938.

Referent: Prof. Dr. Hans Fliege.

Gedruckt mit Genehmigung der Fakultät.

R. UNIV.
BIBLIOTHEEK
LEIDEN

Meinen lieben Eltern

Digitized by the Internet Archive
in 2026

https://archive.org/details/IA41555610_0194

Bei der Anfertigung der partiellen und mehr noch der totalen Prothese ist die Beschaffenheit des Mundvorhofes für den Sitz und die Funktionstüchtigkeit des Ersatzes von großer Bedeutung. Schon die normalen Veränderungen des Vestibulum oris nach Zahnverlust und jede pathologische, durch Gewalteinwirkungen oder Krankheiten bedingte Formabweichung in diesem Gebiet stellt dem Prothetiker Schwierigkeiten in den Weg.

Ich gebe im Folgenden eine Zusammenstellung der Methoden, die es uns ermöglichen, das nach Verlust von Zähnen oder durch Krankheit verunstaltete Vestibulum oris so wiederherzustellen, daß es eine Prothese aufnehmen kann und deren Sitz nicht beeinträchtigt.

Der Mundvorhof wird gebildet durch „die Lippen und Wangen einerseits, oben und unten begrenzt durch die Umschlagfalte, Sulcus vestibularis, auch Fornix vestibuli, Sulcus gingivo-labialis bzw. -buccalis genannt. Die hintere Grenze des Vestibulum oris entspricht dem vorderem Rand des Unterkieferastes und weiter oben dem vorderen Rand des Schläfenmuskels, der sich am Processus coronoideus und an diesem Rand ansetzt." (von Lenhossék. 1922.)

Von der Mitte der Ober- und Unterlippe ziehen „die Lippenbändchen, Frenula labii, als mehr oder weniger ins Vestibulum oris hineinragende Bändchen zum Alveolarfortsatz". (W. Meyer. 1934.)

Einen weiteren Tiefenunterschied der Umschlagfalte bewirkt die Insertion einiger Fasern des Musculus orbicularis oris in der Höhe der Eckzähne und der Ansatz des Musculus buccinatorius unterhalb bzw. oberhalb der unteren bzw. oberen Molaren.

Unter normalen Verhältnissen unterliegt das Vestibulum oris im gesunden Munde einer Veränderung nur durch und nach Zahnverlust. „Sind Zähne ausgefallen, so schließt sich der Rest der noch vorhandenen Alveolarzelle, ebnet sich zumeist vollständig ein und wird von einem festen Zahnfleisch überzogen, welches mit der Zeit so widerstandsfähig werden kann, daß zwischen den zahnlosen Kiefern auch ziemlich feste Speisen zermalmt werden können." (Zuckerkandl u. Scheff. 1924.)

Durch diese Atrophie der leeren Alveole erfährt die Höhe des Mundvorhofes eine Senkung, deren Größe verschieden ist. Wir unterscheiden dabei Anfangs-, Zwischen- und Endstadium. Das erste zeigt noch einen ausgeprägten Alveolarkamm, der über das Zwischen- zum Endstadium fast ganz verschwindet. Im Oberkiefer beobachtet man das Bestehenbleiben einer wulstigen Erhebung, die den Alveolarkamm darstellt, bei weitem länger als im Unterkiefer. Dort erscheint sogar im Endstadium oft eine muldenartige Ver-

tiefung, durch die das For. mentale auf den Kamm des Alveolarknochens zu liegen kommt und eventuell auch seiner Knochenbedeckung beraubt ist.

Die Freilegung des Mandibularkanales selbst durch Atrophie stellt das Tragen einer Prothese vollkommen in Frage und ist auch nicht operativ zu beseitigen.

Mit dem Absinken der absoluten Kammhöhe durch Atrophie rückt die Grenzzone der fest mit dem Kieferknochen verwachsenen Schleimhaut in immer größere Nähe des Alveolarkammes. Für den Sitz und den funktionellen Wert der Prothese ist aber notwendig, daß wir eine möglichst breite, fest mit dem Periost verwachsene Schleimhautbasis haben. Denn das lockere Bindegewebe wird, wie Köhler (1929) sagt, „durch Wangen-, Lippen- und Zungenbewegungen aktiv oder passiv bewegt und verhindert dadurch mehr oder weniger ein Umfassen der Kämme durch den Prothesenrand".

Wie sehr das durch diese Erscheinungen bedingte Verstreichen des Vestibulum oris einer Prothesenanfertigung im Wege sein würde, wird klar, wenn wir uns vergegenwärtigen, daß die Tiefe der Umschlagfalte im Oberkiefer und dadurch bedingt der buccale Prothesenrand für das Abfangen der horizontalen Kräfte ausschlaggebend ist, und daß im Unterkiefer die Breite des Alveolarkammes und seine feste Schleimhautbedeckung bis zur Tiefe der Umschlagfalte als Widerlager für den lingualen Prothesenteil das Schaukeln des totalen unteren Ersatzes verhindern.

Eine ernste Gefahr für die Anfertigung eines gutsitzenden Zahnersatzes entsteht durch die unregelmäßige Atrophie des Alveolarkammes nach Zahnverlust und durch das Auftreten spitzer Knochenteile und unregelmäßiger Vertiefungen, die besonders gern im Oberkiefer erscheinen. Jede Belastung derart unregelmäßig gestalteter Kieferränder durch eine Prothese würde Schmerzen und am Ende Dekubitalgeschwüre erzeugen.

Eine Parallelerscheinung zu diesen nicht atrophierenden Knochenspitzen sind die gelegentlich auftretenden, beweglichen, großen Schleimhautwülste auf dem Alveolarkamm, die ebenso wie die nicht fest mit dem Periost verwachsene Schleimhautgrenzzone des Vestibulum oris ein festes Umfassen des Alveolarknochens durch eine Prothese unmöglich machen.

Als pathologische Erscheinungen führen zum Unbrauchbarwerden des Mundvorhofes I. übernormal starke Frenula labialia bzw. jugalia, II. größere oder kleinere, narbige Verwachsungen der Wangenschleimhaut mit dem Alveolarfortsatz nach Stomatitiden oder Verletzungen mechanischer, chemischer oder thermischer Art, III. Zerstörung des Alveolarfortsatzes und der Gingiva durch die „spezifischen Entzündungen" (Axhausen. 1930): Osteomyelitis, Tuberkulose, Lues, Karzinome oder sonstigen Entzündungen.

Selten aber umso schwerwiegender sind dann noch bindegewebige Verbindungen zwischen Mund- und Kieferhöhle nach Operationen, Verletzungen oder Erkrankungen.

Andere Erscheinungen, die nach großen Knochenverletzungen Transplantationen eines Rippenstückes, des Beckenkammes, eines Tibiaperiostspanes, des IV. Metatarsus oder einer Knochenprothese oder schließlich nach Weichteilverletzungen die plastische Deckung eines größeren Weichteilgebietes, wie z. B. einer Wange, erfordern, werde ich nicht erörtern, da es den Rahmen dieser Arbeit überschreitet.

Nach den Veränderungen, die das Vestibulum oris erleiden kann, sind als Operationen zu seiner Wiederherstellung wesentlich:

als Weichteiloperationen

I. die Beseitigung des anomalen Frenulum labiale;
II. konservierende oder chirurgische Behandlung lateraler Sehnenansätze und narbiger Verwachsungen des Vestibulum oris;
III. die Alveolarkammplastik;
IV. Beseitigung störender Schleimhautwülste;

als Knochenoperationen

V. Knochenfrisur und Alveolarkammresektion;
VI. Transplantation zur Schaffung eines neuen Alveolarkammes;
VII. die Schließung von Antrum-Mundhöhlenverbindungen.

Weichteiloperationen.

I. Die Beseitigung des anomalen Frenulum labiale.

Bei der Anfertigung jedes totalen Zahnersatzes zwingt uns das Frenulum labiale, den Prothesenrand mit einer Aussparung zu versehen, damit die Prothese beim Oeffnen des Mundes nicht abgehebelt wird oder durch den Druck, den es erzeugt, ein Dekubitalgeschwür hervorruft. Ist das Frenulum nun stärker ausgebildet oder zieht es wulstartig über den Alveolarkamm bis zur Papilla palatina hinweg, so sind wir gezwungen, auf chirurgischem Wege eine Beseitigung des Frenulum aus dem Bereich des Prothesenrandes zu bewirken.

Entwicklungsgeschichtlich hält Schönewald (1907) den starken Ansatz des Frenulum für eine Hypertrophie. „Schuhmacher macht darauf aufmerksam, daß bei menschlichen Embryonen einer gewissen Entwicklungsstufe das Frenulum tectolabiale vorhanden ist“ (Mayrhofer 1930), das die vestibulare Epithelleiste durchzieht. Erst das Vorwölben des Alveolarknochens trennt Papilla palatina und Frenulum labiale voneinander. Daher bezeichnet Schuhmacher das verdickte, breit inserierende Lippenbändchen als Entwicklungshemmung.

Die Operation des Lippenbändchens ist vorwiegend indiziert bei der Beseitigung des Trema (Virchow) oder Diastema mediale. Die mannigfachen Operationsmethoden sind daher im Rahmen dieser Arbeit nur soweit in Betracht zu ziehen, wie sie als reine Schleimhautoperationen gedacht sind. Die Behandlung des Knochens ist

unwesentlich, wenn wir das Frenulum versetzen, um einer Prothese Platz zu schaffen.

Mayrhofer (1930) berichtet über diesen Eingriff und seine Entwicklung, daß Angle einen einfachen Schnitt durch das Lippenbändchen führt und die Wunde verschorft, J. Quintero das hypertrophische Gewebe vollständig ausschneidet. Boedeker excidiert ebenfalls den ganzen Lappen, der das Frenulum enthält. Andere Autoren (Pflüger, Bode, Neumann, B. Fränkel) ändern die Methode nur für den orthodontischen Eingriff.

Auch Lubowsky's Abtragen der Knochenlamelle zwischen den medialen Incisivi, die man als Septotomie bezeichnen kann, und die keilförmige Excision des Periostes und oberflächliche Knochenabtragung sind nur für orthodontische Zwecke wesentlich.

Eher geeignet in dem hier verlangtem Sinne ist eine Operation, die Allaeys (1922) angibt. Er durchtrennt nach Anaesthesie mit zwei nach lateral konvexen Schnitten Schleimhaut und Periost. Dann praepariert er das hypertrophische Lippenbändchen von seiner Unterlage ab, löst erst den palatinalen Ansatz mit der Papilla palatina, darauf den labialen Ansatz. Die Wunde wird ohne Naht durch Tampon geschlossen. Bei der Heilung vertraut Allaeys wohl auf Epithelisierung von den Rändern her.

Einen ähnlichen Weg geht A. Reis Centeno (1935) nach einem Referat von Sicher (1935) zur Beseitigung dieses Hindernisses. Nach Lokalanaesthesie ohne Adrenalin, um die Vitalität des Lappens nicht zu gefährden, führt der Verfasser zwei parallele Schnitte in 0,5 cm. Entfernung vom Frenulum, „deren jeder in die Tiefe bis zum Knochen reicht, während der untere Rand die Mitte der Zahnreihe trifft." (Sicher 1935). Der ganze Lappen wird dann abgelöst und soweit nach oben verpflanzt, daß er den Sitz der Prothese nicht mehr beeinträchtigt. Die neue Insertion des Lappens legt er durch Naht fest. „Der freiliegende Knochen bedeckt sich mit einem Koagulum. Die Nähte werden am 6. oder 8. Tage entfernt, nach etwa 12 Tagen ist das Zahnfleisch normal." (Sicher 1935).

Zur Beseitigung pathologischer Frenula empfiehlt Sicher (1935) die Methode Maurels. Sie besteht darin, daß an der Prothese in der Region des Frenulum der Funktionsrand durch ein Kautschukstück erhöht wird. Dann wird unter Anaesthesie eine Keilexcision um das Frenulum gemacht und die Immediatprothese am folgenden Tage eingesetzt. Selbstverständlich muß die Prothese so fest sitzen, daß sie nicht abrutscht oder durch den entstehenden Narbenzug der verheilenden Wunde abgehebelt wird. Dann kann „nach 14—20 Tagen bereits die definitive Prothese eingesetzt werden." (Sicher, 1935).

Schönewald (1907) weist zuerst auf das häßliche Aussehen hin, welches das zu tief inserierende Lippenbändchen durch das Auftreten der Doppellippe beim Lachen hervorruft. Er umschneidet, um diesen Fehler mitzubeseitigen, das breite Frenulum nach Anspan-

nung der Oberlippe, „löst die beiden Schenkel des Ansatzdreiecks von der Spitze an aus der Oberlippe, verschorft die Wundränder und läßt durch zwei Tage einen Gazestreifen tragen." (Mayrhofer 1930). Da bei dem einfachen Einschneiden des Lippenbändchens häßliche Vernarbungen beobachtet worden sind, warnt Schönewald vor diesem einfachen, aber gefährlichen Eingriff.

Jedoch ist Schönewalds Methode noch nicht chirurgisch einwandfrei, da er das Lippenbändchen der „spontanen Anheftung" (Waßmund 1935) überläßt, und die gesetzte Wunde per secundam heilt und damit der Narbenbildung, die durch Verschorfung noch verstärkt wird, ausgesetzt ist.

Diese Fehler vermeidet Federspiel (Milwaukee) (Waßmund 1935). Seine Operation ist geeignet bei Gewebsüberschuß im Gebiet des Frenulum und geht folgendermaßen vor sich: Die überschüssige Schleimhaut — durch den tiefen Ansatz des Frenulum bedingt, verstreicht sie sofort nach Lösen des Lippenbändchens — wird in einem „ovalärem Gebiet excidiert, dessen eine Spitze nach dem Lippenrot, dessen andere Spitze etwa in der Umschlagfalte gelegen ist." (Waßmund, 1935). Die Wundränder des Ovals werden durch Nähte vereinigt. Das Lippenbändchen wird danach, soweit es vom Alveolarfortsatz gelöst ist, kauterisiert. Die geringe, noch bestehende Wundfläche muß einige Tage mit einer antiseptischen Gaze bedeckt werden .

Eine noch festere Fixierung des neuen Ansatzpunktes gibt uns Waßmund (1935). Nach V-förmiger Umschneidung des Lippenbändchens, bei der die Spitze des V an der Spitze des Lippenbändchens liegt, präpariert er Schleimhaut und Submucosa vom Periost ab. Wie Federspiel sucht Waßmund unter Anspannung der Oberlippe die neue Insertionsstelle für das Lippenbändchen und näht dort die Spitze des Lappens fest. Dann wird das an den Schnitt grenzende Zahnfleisch unterminiert und, soweit wie möglich, mit dem anderen Wundrand durch Naht vereinigt. Das eventuell noch freiliegende Periost bildet Granulationen, wenn es mit einer Gazetamponade versehen wird. „Die Gaze wird meist schon durch die Lippen gehalten, kann aber auch durch Naht fixiert werden." (Waßmund 1935).

Federspiel und Waßmund schaffen durch ihre Methode ein chirurgisch einwandfreies Resultat. Das Lippenbändchen ist verlegt und neu festgelegt, bei Federspiel durch das Ende der Wundnaht, bei Waßmund durch eine besondere Fixation. Nach der Operation bestehen keine offenen Wunden mehr. Denn die nach der Kauterisation des Lippenbändchens zurückbleibende Wunde an dem dem Fornix zugewandten Ende der Naht bei Federspiels Operation kommt als chirurgische Wunde kaum in Betracht, und bei Waßmunds Operation besteht nur die Möglichkeit, daß ein kleiner Wundspalt zu tamponieren bleibt, wenn die Gingiva nicht nachgiebig genug ist, den Defekt zu decken.

Allaeys, Maurel und Schönewald dagegen überlassen

den Ort der Anheftung des Frenulum dem Zufall und nähen die gesetzte Wunde nicht. Es besteht dadurch die Gefahr der narbigen Verziehung des Vestibulum oris.

A. Reis Centeno fixiert zwar das Lippenbändchen, läßt aber den gesetzten Defekt gleichfalls ohne Deckung.

II. Konservierende und chirurgische Entfernung lateraler Sehnenansätze und narbiger Verwachsungen im Vestibulum oris.

Zur Beseitigung lateraler Sehnenstränge und kleiner Narben, die das Vestibulum oris durchziehen und einer Prothese im Wege sind, empfiehlt Mayrhofer (1916) als einfachste Methode, die Sehnen und Narben quer zu durchschneiden und senkrecht zur Schnittrichtung zu vernähen.

Pichler (1930) hält diese Behandlung für unzureichend, da hiernach Narbenzug auftreten kann, der genau so hinderlich ist, wie das vorher vorhanden gewesene Gebilde. Deswegen empfiehlt er tiefe Excision und Naht der Schleimhaut.

Solche kleinen Gebilde machen keinen größeren Eingriff nötig, solange sie nur einen geringen Niveauunterschied im Mundvorhof bewirken. Man kann sie oft schon durch eine Aussparung im Prothesenrand — sofern das nicht, wie im Oberkiefer, den Sitz der Prothese beeinträchtigt — umgehen.

Für den Ersatz bei weitem störender und für die Operation schwieriger sind die flächenhaften, narbigen Verwachsungen der Wangenschleimhaut mit der Gingiva des Alveolarfortsatzes. Durch sie kann häufig das ganze Vestibulum oris verstreichen. Die Umfassung des Alveolarfortsatzes durch eine Prothese ist damit unmöglich, da jede Oeffnungsbewegung des Mundes die auf dem Alveolarfortsatz festgewachsene, lose Schleimhaut bewegen und die Prothese verrücken würde. Diese Art der narbigen Verwachsungen sind in der Friedenspraxis nicht gerade häufig. Sie treten auf nach Stomatitis ulcerosa, Noma oder anderen schweren Munderkrankungen, nach Brandwunden und vernachlässigten, komplizierten Kieferbrüchen. Demgemäß waren sie im Kriege eine häufige Erscheinung.

Es wurde damals neben den flächenhaften Verwachsungen eine bestimmte Art von Narben gesehen, die Weiser (1918) als „sichelförmigen Narbenstrang" bezeichnet, der eine Mundsperre bewirkt, dadurch daß er straff von Alveolarfortsatz zu Alveolarfortsatz zieht und jede Oeffnung des Mundes verhindert.

Auch Seidel (1920) trifft häufig auf „jene drahtseilartigen Narbenstränge, die sich über die Wange spannen und ein Oeffnen des Mundes verhindern und jeder Dehn- oder chirurgischen Behandlung trotzen." (Seidel 1920).

Borchers findet die narbige Kieferkontraktur nicht nur nach Schußverletzungen, sondern auch nach Schleimhautdefekten, Stomatitis ulcerosa, Aetzungen, Typhus, luetischen Ulcera und Aktinomycose. (1932).

Die Behandlung beider Arten von Narben ist auf konservativem und chirurgischem Wege versucht und durchgeführt worden.

Auf konservierendem Wege will man eine Erweichung der narbigen Gebilde erreichen. Es handelt sich bei dieser Methode um die strangartigen Narben der Wangenschleimhaut. Die Härte und Unnachgiebigkeit des Narbengewebes ist bedingt durch seine Gefäßarmut und Hartfaserigkeit. Ziel der konservierenden Behandlung muß also die Erzeugung einer entzündlichen Hyperämie zur Bildung neuen Gewebes und die Anregung der Gefäßneubildung im Narbengewebe sein.

Pichler (1930) hält eine allmähliche Dehnung auf mechanischem Wege in den meisten Fällen für aussichtslos. Behandlung mit narbenlösenden Chemikalien, wie Fibrolysin u. ä., führen ebensowenig zum gewünschten Erfolg.

Auch von Posta (1916) sieht in den narbenlösenden Medikamenten kein erfolgversprechendes Mittel.

Eine 6'—10' dauernde Bestrahlung mit der Glühlampe und daran anschließende 20—30 minütige digitale oder Vibrationsmassage ist die von von Posta angegebene „kombinierte Heißluft- und Massage-Therapie", mit der er bei strangartigen Narben gute Erfolge erzielte. Zur schnelleren Beseitigung der Kieferklemme nimmt er dabei den Heister oder die Schraube nach Hauptmeyer zur mechanischen Dehnung zu Hilfe.

Narben, die flächenhaft mit dem Alveolarfortsatz des Kieferknochens in Verbindung stehen, weicht von Posta ebenso auf. Nach dieser Behandlung setzt er eine Prothese ein, deren Rand er durch Auftragen von Guttapercha solange vergrößert, bis das Vestibulum die nötige Tiefe wiedererlangt hat.

Statt mit der Glühlampe arbeitet Fenner (1917) mit dem Saugglas. Er beschreibt als Einzelfall die Behandlung einer trichterförmigen Narbe der rechten Wange bei einem Kriegsverletzten, die durch Saugen und Massage völlig beseitigt wurde. Die Zeit der Saugbehandlung gibt Fenner mit täglich einer Stunde an, während der jeweils 5 Minuten das Saugglas angesetzt und 5 Minuten pausiert wird. Besonders angebracht ist dieses Verfahren für die flachen Narben der äußeren Gesichtshaut. Für ausgedehnte, tiefliegende Narben ist eine entsprechende intensivere Behandlung nötig.

Reichen die Saugläser (Klappsche Saugglocke) nicht aus, um mit ihrem Mundstück das Narbengewebe zu decken, bringt Fenner an dem Rande eines Normalsaugglases einen nach der Narbe modellierten Zinnguß an, den er mit Wachs an dem Glase befestigt. Das Saugglas wird mit einer Saugpumpe durch eine Gummiverbindung verbunden und die Luftzufuhr gesperrt, sowie das Glas sich leicht angesaugt hat.

Die wesentliche Aufgabe der nicht zu entbehrenden Massage sieht Fenner in der Steigerung der Blutzufuhr durch Erweiterung und Verengerung der Arterien. Denn erst die Folge davon, und so-

mit in zweiter Linie wesentlich, ist die Hebung der Ernährung und die Kräftigung des Narbengewebes.

Thedering (1916) sieht als das erfolgsicherste, narbenlösende Mittel das Quarzlicht an und zwar als Blaulicht in Form einer $^1/_2$—1 stündigen Bestrahlung. Das Weißlicht hält er, wie auch Seidel (1920) und Zilz (1916), für ungeeignet, da es wegen „seiner starken Wärmeentwicklung und Ultraviolettreizung der Haut keine eingehende Bestrahlung zuläßt." (Thedering 1916). Seidel beobachtete auf der Mundschleimhaut schon nach einer Bestrahlung von 5 Minuten Verbrennungen zweiten Grades.

Krohmeyer (1914) empfiehlt auch die Röntgenstrahlen und das Radium als narbenlösende Mittel, bestätigt aber das Quarzlicht als gleichwertigen und ungefährlicheren Konkurrenten.

Der Erfolg des Blaulichtes ist nach Thedering nicht nur in der serösen Durchtränkung und Hyperämie im Narbengewebe zu suchen, sondern mehr noch in der Anregung zur Gefäßneubildung. Zilz (1916) dagegen hält die Folgen der Hyperämie: Steigerung des Stoffwechsels, Vermehrung der roten Blutkörperchen und Temperaturanstieg für die entscheidenden Momente der Quarzlichtbestrahlung.

Als Träger der Quarzstrahlen benutzt Zilz (1916) einen zweimal rechtwinklig gebogenen, gegossenen Quarzstab. Das Knie des Stabes umwickelt er mit Stanniol, um dort einen Strahlenaustritt zu verhindern. Den Strahlenverlust hält er bei dieser Anordnung für gering, da, wie er schreibt, die Strahlen durch Reflexion immer so im Quarzstab weiterbefördert werden, daß sie an der konisch zulaufenden Spitze des Stabes gesammelt austreten müssen.

Seidel (1920) beweist in einer einfachen photographischen Versuchsanordnung, daß die Vermutungen und Berechnungen von Zilz den Tatsachen entsprechen. Ueber die Hälfte der Strahlen gehen nach Seidel im Stabe nach Zilz durch Totalreflexion und zu frühen Austritt verloren. Auch die Spitzenverengerung sammelt die Strahlen nicht, sondern läßt einen weiteren Teil unwirksam werden.

Seidel fordert außerdem, wie auch Thedering, eine Kompressionsbehandlung, und dazu ist weder der Stab nach Zilz, noch seiner Kürze wegen der bekannte Stab nach Dyk zu verwenden.

Nach seinen Versuchen gibt Seidel drei Stäbe für den zahnärztlichen Gebrauch an:

I. den konischen Universalstab von 100 mm Länge, Basis-⌀ 29:34, Spitzen-⌀ 12:15 mm.

II. den geraden Stab von 100 mm Länge und 12 mm ⌀.

III. einen leicht gebogenen Stab von denselben Ausmaßen wie II.

Bei der Narbenbehandlung benutzt er den ersten Stab, der „in kürzester Zeit die größte Strahlenmenge ins Gewebe bringt" (Seidel 1920) und eine Kompressionsbehandlung möglich macht. Dieser Stab wird in die Krohmayerlampe eingespannt — die kleine Sonne

besitzt keine Kühlung und würde den Stab bei der Dauer der Behandlung zu stark erhitzen —, durch den geöffneten Mund an die Narbe herangeführt und der Patient angewiesen, die Narbe fest gegen den Stab zu drücken. Die Tiefenbestrahlung ist um so intensiver, je fester der Stab der Narbe aufsitzt. Die Dauer der ersten Bestrahlung ist etwa 3 Minuten und steigert sich bei den folgenden Bestrahlungen, die im Abstand von 2—3 Tagen gemacht werden, um je zwei bis drei Minuten, bis eine Bestrahlungsdauer von 20 Minuten erreicht ist. Nach einigen Wochen beobachtet Seidel dann ein Weich- und Rotwerden des Narbengewebes.

Bei Bestehen einer Kieferklemme empfiehlt er, wie von Posta, zusätzlich eine Dehnung mit den mechanischen Dehnapparaten nach der Bestrahlung.

Mit dieser Behandlung gelang es Seidel, Schleimhautnarben, die verschiedentlich chirurgisch angegangen waren, zu beseitigen.

Die konservierende Behandlung der durch Narben bedingten Verstreichungen des Vestibulum oris erreicht durch die Erweichung und Dehnung des harten Gewebes eine Wiederherstellung der Tiefe des Mundvorhofes. Die Schaffung einer festen, unbeweglichen Schleimhautbedeckung auf dem Alveolarfortsatz wird hierdurch weder angestrebt noch erreicht.

Die chirurgische Methode beseitigt durch Lostrennen des anomalen Gewebes vom Periost oder Excision mit anschließender Plastik die Narben und schafft so künstlich einen neuen Mundvorhof und eine straffe Bedeckung des Alveolarfortsatzes.

Rumpel (1916) geht bei ausgedehnten Verwachsungen der bindegewebigen Alveolarfortsatzbedeckung mit der Wangenschleimhaut folgendermaßen vor, um ein für den Ersatz brauchbares Vestibulum zu schaffen. Für den von Verwachsungen freien Kiefer wird eine Prothese angefertigt, die am Gegenkiefer oder an den noch vorhandenen Zähnen des in Frage kommenden Kiefers zu befestigen ist. Der Rand der Prothese wird dort, wo er an das Narbengewebe grenzt, angerauht, sodaß späterhin ein Kloß aus Guttapercha an ihm befestigt werden kann. Nach Anfertigung dieser „Tamponprothese“ (Rumpel 1916) beginnt die eigentliche Operation. Das Narbengewebe wird unter Anaesthesie vom Periost gelöst, ohne daß dieses dabei verletzt wird. Rumpel empfiehlt, die Lostrennung etwa 1,5 cm weiter vorzunehmen, als es die Größe des neuen Vestibulum verlangt. Die Tamponprothese wird nun nach vollendeter Operation sofort eingeführt und der Guttaperchakloß durch Fingerabdruck dem freigelegten Periost angepaßt. Dann läßt man die Guttapercha außerhalb des Mundes erkalten, versorgt die Wunde mit Dermatolpulver und setzt die Prothese ein. Haben sich nach etwa 14 Tagen gesunde Granulationen gebildet, so überzieht man die Guttapercha mit Gaze und einer dicken Schicht Perubalsam-Höllenstein zur Förderung der Epithelisierung. Wird darauf geachtet, daß die Prothese immer festsitzt, sodaß sich der Wundspalt nicht verkleinern kann und die Prothese im Heilprozeß

nicht abgehebelt wird durch eventuell auftretenden Narbenzug, so sieht Rumpel den Erfolg gesichert.

In ähnlicher Weise geht Ganzer (1916) vor, um das Vestibulum oris wiederherzustellen. Er löst „die Wangenschleimhaut dort, wo sie mit dem Zahnfleisch verwachsen ist", setzt den Schnitt in die Tiefe fort und befestigt die gut unterminierte Schleimhaut der Wange mit ein oder zwei Catgutnähten in der Tiefe. Im Gegensatz zu Rumpel verfertigt er erst nach der Operation nach einem Abdruck der Wunde und der angrenzenden Zähne ein Wachsmodell. Dieses befestigt er, nachdem er es in Kautschuk umgesetzt hat, ein oder mehrere Tage nach der Operation mit Ligaturen an noch vorhandenen Zähnen. Bis zum Einsetzen der Prothese wird die Wunde mit einem Tampon versorgt. Die Prothese bleibt dann bis zur völligen Ausheilung unverändert liegen. Die bei diesem Verfahren mit Recht gehegten hygienischen Bedenken Ganzers haben sich nicht bestätigt, im Gegenteil war der Wundverlauf glatt und die Epithelisierung in wenigen Wochen beendet.

Friedrich (1921) wendet in einigen Fällen von narbigen Verwachsungen der Wangenschleimhaut mit dem Alveolarfortsatz die Methode, die Rumpel angibt, mit gutem Erfolg an. Die Tamponprothese nach Rumpel ändert Friedrich ab. Er arbeitet das Gipsmodell schon so aus, wie er den Mundvorhof durch die Operation zu gestalten gedenkt, sodaß er die Prothese aus einem einheitlichen Material herstellen und sofort nach der Operation einsetzen kann.

Scabò (1916) verwirft das Zwischenlegen von Fremdkörpern zwischen die Wundränder als „eine jeder chirurgischen Denkweise hohnsprechende Manipulation" (Scabò 1916). Ob er dabei auch an die Tamponprothese, wie sie Rumpel und Ganzer angeben, denkt, geht aus seiner Arbeit nicht hervor. Seine Methode sieht eine rein chirurgische Distanzierung der Wundränder vor. Das Narbengewebe wird vom Knochen abgetrennt und gut mobilisiert. Der freie Rand des lospräparierten Gewebes wird dann in seiner ganzen Länge niedergenäht.

Da in dem Versenken der Naht, wie schon Ganzer erwähnt, eine erhebliche Schwierigkeit besteht, führt Scabò die Naht zur Außenhaut durch. Allerdings würde das Vernähen jedes einzelnen Fadens zuviel sichtbare Nahtlöcher hervorrufen. Deshalb benutzt Scabò ein dem Umfang der Wunde entsprechend zugeschnittenes und gelochtes Silberplättchen, legt dieses auf die Außenhaut, führt das eine Ende des Fadens am Ende des mobilisierten Lappens zur Außenhaut und durch das Loch des Plättchens, mit dem anderen Ende verfährt er auf der entgegengesetzten Seite genau so. Durch Anziehen des Fadens über dem Plättchen wird der Wundrand niedergehalten. Kommt in den Wundrand durch den Fadenzug eine Spannung, so bringt Scabò auf der Schleimhaut ein ähnliches Metallplättchen an, das mit dem Wundrand abschließt und ihn spannungslos niederhält. Chirurgisch nicht einwandfrei ist bei

dieser Methode, wie bei Rumpel und Ganzer, daß die Wundfläche ungedeckt bleibt und der Heilung durch Granulationen überlassen ist. Selbst wenn die Autoren eine schnelle Epithelisierung beobachtet haben, ist die Gefahr einer neuerlichen, narbigen Verwachsung nicht wegzuleugnen.

Weiser (1918) geht deshalb in der Narbenbehandlung einen Schritt weiter. Bei verhältnismäßig frischen Wunden trennt auch er Mucosa und submucöses Gewebe, ohne das Periost zu verletzen, vom Knochen und mobilisiert sie. Nach Beendigung der Operation setzt er eine Tamponprothese ein, die bis zur Epithelisierung liegen bleibt.

Bei flächenhafter Ausdehnung der Verwachsungen begnügt sich Weiser nicht mit „der Fixierung einer die Wundfläche bedeckenden Vorrichtung", sondern deckt den entstandenen Defekt mit einem Thier'schen Lappen, um eine neuerliche Narbenbildung auf jeden Fall zu vermeiden. Der Lappen wird in dem Augenblick vor seinem Einbringen mit 1% Lysoformlösung desinfiziert. Das Verrutschen des Transplantates verhindert Weiser dadurch, daß er den Lappen mit Mastisol auf einer mit Jodoformgaze versehenen Prothese befestigt. Er zeigt damit als Erster, wie Pichler (1930) schreibt, daß die Anheilung eines Thier'schen Lappens in der Mundhöhle trotz der Benetzung mit infektiösem Speichel möglich ist.

Weiser behandelt auch die von Seidel erwähnten drahtseilartigen Narben chirurgisch. Excision des Narbenstranges durch zwei parallel dem Strang verlaufende Schnitte und Vernähen der benachbarten Schleimhaut führt ihn, sofern nur „die Naht exakt ausgeführt ist", zu gutem Erfolg. Wenn Seidel (1930) allerdings über derart behandelte Fälle schreibt: „So einfach und vollkommen erfolgreich die Beseitigung von Gesichtsnarben durch Excision oder Ignipunktur ist, so aussichtslos ist oft die Beseitigung derart stahlhart gewordener Gewebsteile im Inneren der Mundhöhle. Massage, Dehnung, Excision mit darauf folgender Transplantation großer Schleimhautlappen beseitigt diese eigenartige Form der Kieferklemme nicht, selbst wenn sich die verschiedensten und erfahrensten Fachärzte nacheinander daran versuchten", dann wird Weisers Methode immerhin nur bedingt von gutem Erfolg sein können.

Die Deckung des gesetzten Defektes erreicht Mayrhofer (1916) auf andere Weise. Er umschneidet zunächst zu Beginn der Operation den gesamten das Narbengewebe deckenden Schleimhautteil. Diesen präpariert er, so dünn es geht, frei und zwar so, daß die Lappenbasis auf dem Alveolarkamm liegt. Dann excidiert er das Narbengewebe bis auf den Knochen. Der Schleimhautlappen wird nun wieder zurückgeklappt und verhindert bei der Verheilung durch seine direkte Adaption am Knochen, daß die Wangenschleimhaut wieder narbig mit dem Alveolarfortsatz verwächst und das Vestibulum oris wieder verstreicht.

Pichler (1930) hält jede Behandlung außer der chirurgisch einwandfreien Excision mit folgender Deckung durch Schleimhaut-

oder Thier'schen-Lappen für unzulänglich. Er hält es auch nicht für ratsam, auf die Wundfläche nach der Operation eine den Knochen umfassende Prothese aufzubringen, um dadurch zu verhindern, daß die Weichteile wieder auf dem Alveolarfortsatz anwachsen. Durch die Transplantation schafft Pichler, ähnlich wie Weiser, einen möglichst weit von fester Schleimhaut bedeckten Alveolarkamm und nennt deshalb diese Operation „Alveolarkammplastik". Er unterscheidet zwei Arten von Operationen, bei deren erster er den Defekt mit einem Schleimhautlappen aus der Umgebung deckt, bei der zweiten nimmt er ein Oberhauttransplantat zu Hilfe. Durch die zweite Methode steht es ihm frei, eine beliebige Menge Oberhaut in die Mundhöhle zu verpflanzen.

Pichler. Alveolarplastik.

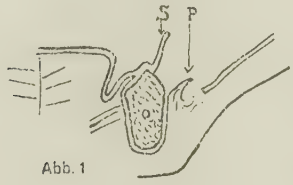

Abb. 1

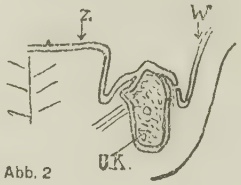

Abb. 2

Abb. 3

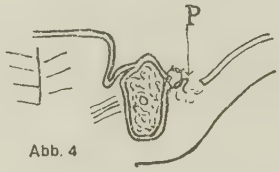

Abb. 4

Abb. 5

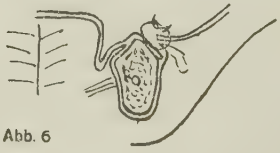
Abb. 6

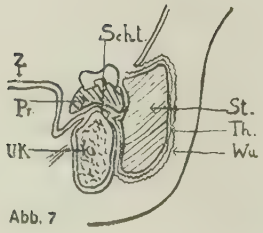

Abb. 7

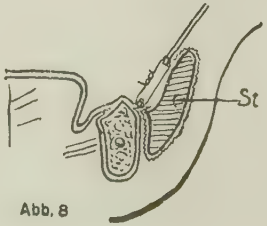

Abb. 8

Bei der ersten Operation, beschrieben an einem Einzelfall, wird das Narbengewebe unter Schonung der Schleimhaut restlos excidiert, alles überflüssige Gewebe bis zur Höhe des Alveolarkammes mit dem Periost vom Knochen getrennt. (Abb. 1). Zwei cm vom Alveolarkamm wird dann ein Entlastungsschnitt in die Schleimhaut parallel zum Knochen gelegt. (Abb. 2), durch den eine Mobilisierung der Wangenschleimhaut erreicht wird, sodaß diese vernäht werden kann. Der 2 cm breite Streifen wird auf dem Alveolarkamm durch einen Nagel festgeheftet, damit sich bei der Verheilung nicht wieder loses Gewebe zwischen Schleimhaut und Knochen schiebt. (Abb. 3). Der Periostlappen wird zu guter letzt mit der Wangenschleimhaut in die Tiefe vernäht. (Abb. 4—6). Dadurch erreicht Pichler eine feste, breite Schleimhautbedeckung des Alveolarknochens und ein genügend tiefes Vestibulum oris.

Die zweite Methode wird bei Schleimhautmangel in der Mundhöhle angewandt. An der Grenze der unbeweglichen Schleimhaut legt Pichler den Schnitt etwas tiefer als die Prothese reichen soll. Bei der Excision wird diesmal das Periost geschont, da ein Transplantat nicht auf dem nackten Knochen anwächst. Von der entstandenen Wunde nimmt er, wie Rumpel und Ganzer, mit einem Stentskloß an einer Prothese Abdruck und befestigt mit Hilfe dieser Prothese den Thier'schen-Lappen in der Wunde. (Abb. 7—8). Der Widerstand dieser Oberhauttransplantate ist nach Pichlers Erfahrung gut.

Borchers (1932) faßt die Möglichkeiten der Narbenbeseitigung kurz in drei Arten zusammen, nachdem er die Heilung der narbigen Kieferkontraktur durch artefiziell geschaffene Pseudarthrose vor der Narbe, wie er es bei Esmarsch gesehen hat, beschrieben hat. 1. Als erstes kann man eine Verpflanzung körpereigener Schleimhaut aus Vagina oder Rektum vornehmen. Diese Transplantate fallen nach Borchers wohl alle der bindegewebigen Durchwachsung und Schrumpfung anheim. 2. Zweitens besteht die Möglichkeit, gestielte Schleimhautlappen zur Deckung der Defekte zu mobilisieren. Meistens wird es an Material dazu fehlen. 3. Und drittens stehen uns unbehaarte, gestielte Hautlappen zur Verfügung, die aus der unmittelbaren Umgebung oder an freischwebendem Stiel aus größerer Entfernung oder mit einem Stiel aus subkutanem Gewebe aus der Nachbarschaft herbeigeschafft werden können.

So handelt es sich bei allen chirurgischen Maßnahmen zur Schaffung eines neuen Vestibulum oris nach Narbenbildung um eine Excision der Narben, Freilegen des verwachsenen Alveolarkammes, Schaffen einer festen, unverschieblichen Schleimhautbedekkung auf dem Knochen und Wiederherstellung der notwendigen Tiefe des Mundvorhofes durch Schleimhautlappen oder Oberhauttransplantat, wie sie Pichler, Borchers und auch Weiser in chirurgisch einwandfreier Weise für alle vorkommenden Fälle angeben.

III. Die Alveolarkammplastik.

Pichler wendet die „Alveolarkammplastik" nun nicht nur bei narbigen Verwachsungen des Vestibulum oris nach Verletzungen und Entzündungen an, sondern allgemein zur Schaffung eines neuen Alveolarfortsatzes und zur Wiederherstellung eines verlorengegangenen Mundvorhofes. Die normale Atrophie oder „Involution" (Pichler) des Alveolarfortsatzes kann, wie wir sahen, zu einem Ergebnis führen, bei dem ein erhabener, knöcherner Alveolarkamm nicht mehr zu sehen ist. Der noch fühlbare Kieferknochen ist dann zum Vestibulum oris hin mit lockerer Schleimhaut bedeckt, Muskelansätze und Schleimhautfalten der Wange reichen bis zur Höhe des Knochenkammes. Das Vestibulum ist dadurch praktisch nicht mehr vorhanden. Im Oberkiefer ist in diesem Stadium der Alveolarfortsatz vielleicht noch als niedriger Wulst zu sehen, im Unterkiefer verschwindet er vollkommen. Unmöglich ist es, auf solch einem Kiefer eine Prothese aufliegen zu lassen oder durch einen in den Mundvorhof hineinragenden Rand einen festeren Sitz der Prothese zu erreichen.

Soll hier ein brauchbarer Ersatz geschaffen werden, müssen wir auf chirurgischem Wege Mundvorhof und Kiefer neugestalten. Die Aufgabe einer chirurgischen Neugestaltung ist:

I. Schaffung eines prominierenden Alveolarfortsatzes und
II. einer unverschieblichen Schleimhautbedeckung auf diesem Alveolarfortsatz.
III. Wiederherstellung einer tiefer als der Alveolarkamm liegenden Umschlagfalte.
IV. Im Oberkiefer Beseitigung des Processus zygomaticus maxillae, sofern er den Sitz der Prothese in Frage stellt.

Den ersten drei Forderungen wird die Alveolarkammplastik Pichlers (1930) in jeder Richtung gerecht. Es wird hier in erster Linie die zweite Operation, Transplantation eines Thier'schen Lappens in Frage kommen, da wir bei dem Verlegen der Umschlagfalte in die Tiefe ein Schleimhautdefizit erhalten werden. Durch die Schnittführung 2 cm vom Alveolarkamm, Entfernung des lockeren Gewebes vom Knochen erhalten wir eine feste Unterlage für die Prothese. Das Versenken des buccalen Wundrandes in die Tiefe und die Deckung des entstandenen Defektes durch Thier'schen Lappen macht das Vestibulum oris tief genug, um dem buccalen Prothesenfortsatz genügend Halt zu bieten. Die Befestigung der Prothese mit dem aufgeklebtem Transplantat muß dabei durch Federn am Gegenkiefer geschehen.

Eine vom chirurgischen Standpunkt aus nicht so einwandfreie Art der Behandlung gibt Wormann (1928) an. Er trennt mit Schere und Lanzette die Schleimhaut beginnend von der linken Tuberositas vom Kieferknochen. Die Tiefe des Schnittes bedingt der einzelne Fall. Alles lockere, Unebenheiten verursachende Ge-

webe wird entfernt, bis überall eine glatte Fläche entstanden ist. Dasselbe wird auf der rechten Seite wiederholt. Von dem so präparierten Kiefer wird sofort Abdruck genommen und nach dem Modell eine alle für die Prothese wichtigen Teile umfassende Basisplatte geformt. Diese muß der Patient bis zur Fertigstellung einer Kautschukplatte tragen, „as the result of the operation may be lost in a ten hours time in a healthy mouth" (Wormann) ohne diese Platte. Die Kautschukplatte bleibt dann 5—10 Tage liegen. Bei der nötigen Asepsis sollen dabei nur geringe subjektive Beschwerden auftreten. Nach 10 Tagen kann der endgültige Ersatz angefertigt werden. Eine besondere Befestigung der temporären Prothese ist nicht angegeben. Die Heilung der gesetzten Wunde muß durch Granulationen erfolgen, wie es auch bei Rumpels, Ganzers und Scabòs Narbenoperationen geschieht. Eine Naht des Wundrandes ist nicht vorgesehen.

Deckung des Wundspaltes durch ein Transplantat bringt auch Waßmund nicht bei seinen Operationen zur prothetischen Versorgung des atrophischen Kiefers.

Die Bildung eines Mundvorhofes, Verlagerung der Muskelansätze und Gestaltung des Alveolarfortsatzes erreicht Waßmund (1931) dadurch, daß er Schleimhaut und Periost auf dem Alveolarkamm durchschneidet, vom Knochen löst und so tief an das Periost des Alveolarfortsatzes vernäht, wie es für den neu zu bildenden Mundvorhof nötig ist. Den vom Periost entblößten Knochen bedeckt er mit Jodoformgaze, die durch eine Kautschukplatte gehalten wird. Kann diese nicht befestigt werden, wird die Gaze durch Nähte in der Umgebung so fixiert, daß sie nicht verrutschen kann. Unter der Gaze, die zwei-dreimal wöchentlich gewechselt wird, entwickeln sich in etwa 14 Tagen soviel gesunde Granulationen, daß sie den Knochen bedecken und schützen. Die Epithelisierung soll von der Umgebung aus in ungefähr 4—6 Wochen erfolgen. Die dadurch entstehende Schleimhaut gibt einen festen Ueberzug auf dem neu geschaffenen Alveolarkamm.

Die Muskelansätze der mimischen Muskulatur sind gleichzeitig mit Schleimhaut und Periost gelöst und so tief verlegt, daß sie den Sitz der Prothese nicht mehr stören.

Im Unterkiefer wird der Musculus genioglossus abgelöst und am Musculus geniohyoglossus vernäht. Das Foramen mentale wird operativ umgangen.

Um zu verhindern, daß die Apertura piriformis offen bleibt, löst Waßmund die Nasenbodenschleimhaut am Naseneingang etwas ab und bohrt durch den freiwerdenden Knochenrand je ein nadelstarkes Loch. Ein gleiches Loch wird durch die Spina nasalis anterior gelegt und die Schleimhaut mit Hilfe dieser Knochenlöcher an der Apertura piriformis befestigt, sodaß diese nach dem Vestibulum oris zu geschlossen ist.

Eine besondere Schwierigkeit bildet an der Maxilla bei sehr stark atrophischem Kiefer der Processus zygomaticus maxillae. Auch

diesen geht Waßmund operativ an, obwohl die faciale Knochenlamelle des Proc. zyg. max. die Begrenzung der Kieferhöhle bildet. Der Schleimhautschnitt wird in einem nach palatinal ausweichenden Bogen am Processus zygomaticus vorbeigeführt und die Schleimhaut gelöst bis der Knochen freiliegt. Die Knochenwand wird mit einem eigens dafür angegebenen Hohlmeißel (8 mm Breite) vorsichtig soweit abgetragen, wie er die Prothese stört, unter voller Schonung der darunter liegenden Schleimhaut des Antrum. Und zwar versucht Waßmund zu diesem Zweck zuerst ein kleines Loch in den Knochen zu bekommen und hebt dann die Schleimhaut der Kieferhöhle vorsichtig mit einem Raspatorium ab. Ist die Abtragung des Knochens gelungen, wird die mit dem Periost gelöste Schleimhaut in das dadurch vertiefte Vestibulum oris hineingeklappt. Durch den Alveolarfortsatz werden vorsichtig ein oder zwei Löcher gebohrt und hierin die Schleimhaut durch Nähte befestigt. „So ist die gefährdete Kieferhöhle sicher abgedeckt und sind Komplikationen vermieden." (Waßmund. 1931.) Das eingeklappte Periost bildet einen zwar nicht knöchernen, aber festen Grund, der allen Beanspruchungen standhält.

Durch die Methode von Waßmund erhalten wir die weitmöglichste Vertiefung des Vestibulum oris in der Region der Nase und des Processus zygomaticus maxillae, die Wormann nicht erreicht, da er seinen Schnitt nicht unter der Nase durchführt und eine Knochenabtragung am Processus zyg. nicht in Betracht zieht.

Chirurgisch sind beide Operationen noch zu verbessern, da beide den gesetzten Defekt per secundam verheilen lassen und die Wunde der Gefahr der narbigen Verwachsung aussetzen, während Pichler durch Transplantation von Außenhaut die Operationswunde schließt.

IV. Beseitigung störender Schleimhautwülste.

Bei der Atrophie des Alveolarfortsatzes kommt es, wenn die Schleimhaut nicht in demselben Maße zurückgeht wie der Knochen, dazu daß der Knochen mit einem „weichen, übermäßig dicken und beweglichen, manchmal gefaltetem Wulst von schlaffer Gingiva bedeckt ist." (Pichler. 1930.) Da der gute Sitz einer Prothese eine straffe Bedeckung des Knochens erfordert, ist dieser Schleimhautwulst hinderlich. Mayrhofer findet ihn am häufigsten in der Gegend der Tuberositas oder der oberen Frontzähne.

„Wormann schneidet dieses überflüssige Gewebe einfach weg." (Mayrhofer. 1930.) Diese sehr einfache Methode empfiehlt Mayrhofer nicht.

Präger (Mayrhofer. 1930) spaltet den Wulst der Länge nach. Die beiden Teile des Wulstes werden vom Knochen gelöst und das schlaffe Gewebe soweit abgeschnitten, daß die Schleimhaut den Knochen wieder straff bedeckt. Danach werden die Lappen wieder vernäht.

Eine ähnliche Methode wendet Woodward (1937) an, der

die Schleimhaut auf der Höhe des Wulstes spaltet und sie zum Vestibulum oris und zur Mundhöhle zu von dem schlaffen Gewebe abpräpariert. Dann wird dieses bis auf eine Submucosa-Periostbedeckung des Knochens exstirpiert. Der vestibuläre Schleimhautlappen wird in die Tiefe vernäht und der palatinale fest auf dem Knochen angeheftet. So erreicht Woodward neben einer festen Schleimhautbedeckung noch eine Vertiefung des Mundvorhofes.

Knochenoperationen.

Ebenso wie die bisher besprochenen Veränderungen der Schleimhautauskleidung des Vestibulum oris können Niveauabweichungen des Knochens, Raummangel zwischen den atrophierten Kiefern oder Fehlen von Knochenteilen, also Veränderungen der knöchernen Begrenzung des Mundvorhofes, so verunstaltend wirken, daß eine Operation vorgenommen werden muß, ehe man eine Prothese in einem so verunstaltetem Munde verankern kann.

V. Die Knochenfrisur und Alveolarkammresektion.

Die am häufigsten auftretenden Verunstaltungen des Kieferknochens sind besonders am Wangenteil des Oberkiefers vorspringende Knochenspitzen. Sie entstehen nach unregelmäßiger Atrophie der Alveolenwände nach Extraktionen, schlecht verheilten Kieferbrüchen und Schußverletzungen. Jede derartige Niveauabweichung spannt die allmählich schrumpfende Schleimhaut in immer stärkerem Maße, sodaß schließlich allein durch diese Spannung Schmerzen neuralgieformer Art auftreten können, wie Partsch (1920) schreibt. Auf einem Kiefer, der mit solchen Unebenheiten behaftet ist, läßt sich eine Prothese nicht anbringen, da jede Belastung dieser Stelle Schmerzen und, wenn diese ertragen werden könnten, Drucknekrosen erzeugen würde.

Partsch (1920) gibt eine einfache Methode an, diesem Uebel abzuhelfen. Die Schleimhaut wird gespalten und mit dem Periost vom Knochen gelöst, bis die Erhebungen freiliegen. Dann werden diese durch Meißelschlag oder fräsende Instrumente beseitigt und der Knochen geglättet. Auf dieselbe Art werden Niveauunterschiede, die bei der Konsolidierung eines Kieferbruchs zurückgeblieben sind, ausgeglichen. Schleimhaut und Periost werden dann wieder vernäht. Eine exakte Naht ist sehr wichtig. Denn entsteht durch das Nähen oder durch eine Heilung per secundam eine starke Narbe, so scheitern wir bei der Anfertigung einer Prothese an diesem Schmerzen verursachenden Gebilde. Um das zu vermeiden legt man auch den Schleimhautschnitt in einige Entfernung vom Alveolarkamm, da die feine Narbe auf dem Alveolarkamm mit ziemlicher Sicherheit wieder störend wirken würde.

Bei einem Einzelfall eines schlecht verheilten Kieferbruches entfernte Partsch im Interesse der Prothese ein ganzes Stück des Alveolarfortsatzes mitsamt Zähnen, da der Kiefer operativ

nicht mehr in eine natürliche Lage zu bringen war. Der Kiefer wurde dadurch wieder voll gebrauchsfähig.

Auch Kantorowicz (1932) empfiehlt bei unter der Schleimhaut stehenden Knochenspitzen, die Druckschmerzen oder neuralgiforme Beschwerden hervorrufen, eine Aufklappung und Glättung.

Prophylaktisch nimmt er bei Zahnextraktionen im Oberkiefer, „falls der Alveolarfortsatz noch sehr hoch ist" (Kantorowicz 1932), die äußere Knochenlamelle so weit weg, bis er die für die Prothese günstigste Gestaltung des Alveolarfortsatzes erreicht hat. Dabei denkt er wohl insbesondere an die Extraktionen alleinstehender Zähne, da hiernach infolge ungenügender Involution eine Knochenspitze zurückbleibt. Um eine möglichst schnelle und narbenfreie Wundheilung zu erzielen, näht dann Kantorowicz die gelöste Schleimhaut. Dieses muß, wie Woodward (1937) angibt, so geschehen, daß die Wundränder nicht fest aneinanderliegen. Ein loses Vernähen, bei dem die Schleimhaut eben dem Knochen anliegt, verhindert nach Woodward die Bildung eines Schleimhautwulstes, der sich bei der Atrophie, die der Alveolarknochen trotz der Wegnahme der buccalen Lamelle noch durchmacht, nur zu leicht entwickeln kann.

Die Alveolarfortsatzkorrektur baut Ziehe (1927) in seiner „Alveolotomie" weiter aus. Er trägt nach Extraktionen die knöcherne Alveole soweit ab, wie nötig. Als Richtschnur nimmt er dabei die Natürlichkeit des Profiles des Patienten. Die Wundränder werden soweit beschnitten, daß sie bei digitaler Adaption der Schleimhautlappen an den Knochen sich nicht ganz berühren. Dadurch verhindert er das Entstehen eines Schleimhautwulstes, wie Woodward.

Wustrow reseziert, nach Mayrhofer (1930), bei Ausräumungen die Alveolen bis zur halben Höhe, glättet dann den Knochen und näht die Schleimhaut.

K. Witzel (1916) geht bei größeren Ausräumungen im Oberkiefer so weit, daß er den knöchernen Alveolarfortsatz mit Knochenzange und Fräse derart einebnet und glättet, daß er nach dem Nähen schon nach wenigen Stunden eine temporäre Prothese einsetzen kann. Im Unterkiefer nimmt er die Ausräumungen halbseitig vor und fertigt zwei temporäre Prothesen an.

Auch Bertram (1915) arbeitet ähnlich wie Witzel. Er klappt zuerst die Schleimhaut auf und extrahiert erst dann. Nach der Extraktion entfernt er die interalveolären Septen, die buccale Lamelle und Knochenspitzen und -kanten. Die entstandene „Alveolarrinne" feilt er mit einer Kopffeile aus. Wenn nötig, entfernt er sogar Teile des Kieferkörpers, die der Prothese hinderlich sein könnten. Nach sorgsamer Glättung wird dann die Schleimhaut beschnitten und vernäht. Diese glatte Knochen- und Schleimhautwunde verheilt nach Naht per primam. „Der Hergang für den Unterkiefer ergibt sich in gleicher Weise" (Bertram 1915), ebenso die Art der Operation bei partiellen Ausräumungen.

Die Bestimmung der Höhe der palatinalen Mundvorhofbegrenzung ist damit in die Hand des Operateurs gelegt, da sich nach dieser Operation der Knochen nicht mehr verändert. Eine unverschiebliche Schleimhautbedeckung des verbleibenden Alveolarknochens ist gleichzeitig bei richtiger Wundfrisur gewährleistet.

Wird durch diese radikale Einebnung des Knochens der Mundvorhof zu flach, läßt sich Ziehe's, K. Witzels oder Bertrams Operation mühelos mit einer der Operationen zur Vertiefung des Mundvorhofes vereinigen.

Wenn die knöcherne Begrenzung des Vestibulum oris so hoch ist, daß eine Prothese keinen Platz mehr zwischen Ober- und Unterkiefer hat, empfiehlt Willemse (Mayrhofer 1930) Schleimhautaufklappung und Knochenresektion. Davon verspricht er sich so viel Platz, daß er nach der Operation eine Prothese anbringen kann.

Eine Annäherung der beiden Kiefer kommt nun erst nach langer Zahnlosigkeit durch Gelenkbahnveränderungen zustande. Während dieser Zeit erreicht die Involution des Alveolarfortsatzes aber einen solchen Grad, daß der Unterkiefer keine weitere Abtragung verträgt und im Oberkiefer schon durch eine geringe Resektion die Kieferhöhle eröffnet wird. Eine Verlagerung der Umschlagfalte in die Tiefe durch eine der angegebenen Operationen wird bei der geringen Höhe des noch verbliebenen Alveolarfortsatzes kaum erfolgversprechend sein. Daher ist diese Art der Wiederherstellung des Vestibulum oris nur in den Fällen anzuwenden, in denen, wie Willemse angibt, eine zu hohe Tuberositas oder ein zu hoher Knochen im Frontzahngebiet vorhanden ist.

VI. Transplantation zur Schaffung eines neuen Alveolarkammes.

Die Einführung eines Transplantates bei einem sehr stark atrophierten Unterkiefer hält Pichler (1930) nur theoretisch für möglich. Die praktischen Schwierigkeiten lassen ihm diesen Versuch der Wiederherstellung des Mundvorhofes aussichtslos und kontraindiziert erscheinen.

Von Weigele (1928) ist in drei Fällen der Versuch gemacht worden. Er brachte ein aseptisches Elfenbeintransplantat auf den Kamm des vollkommen atrophischen Unterkiefers und befestigte es durch Knochennaht. Da die Operation aus aseptischen Gründen ohne Verletzung der Schleimhaut vor sich gehen mußte, führte er das Transplantat durch die Außenhaut ein. Die Schnittwunde legte er aus kosmetischen Gründen in eine Falte der Außenhaut. Von den drei Fällen konnte Weigele nur einen nach anderthalb Jahren kontrollieren. Bei dem Patienten waren röntgenologisch keinerlei Veränderungen des Elfenbeintransplantates oder des Alveolarknochens festzustellen. Immerhin wird das ein Einzelfall bleiben, da sowohl die seltene Indikation, als die äußerst schwierige Ausführung gegen diese Operation sprechen.

VII. Die Schließung von bindegewebig ausgekleideten Antrum-Mundhöhlenverbindungen.

Kommunikationen der Mundhöhle mit der Kieferhöhle im Bereich des Mundvorhofes verhindern das Anbringen einer Prothese und stören das Allgemeinbefinden des Patienten wesentlich. Bei der Nahrungsaufnahme können besonders flüssige Speisen leicht in die Nase kommen. Die Atmung wird behindert, der Kranke hat bei in diesen Fällen leicht auftretenden Kieferhöhlenentzündungen ständig einen schlechten Geschmack durch das in die Mundhöhle sikkernde Exsudat und anderes mehr.

Soll in einem Munde mit einer Antrum-Mundhöhlenverbindung eine totale Prothese befestigt werden, müssen wir auf den Sauggeffekt der Platte verzichten, da ja durch die Nase Luft unter die Platte kommen kann und dadurch der Funktionsrand seinen Zweck nicht erfüllen kann. Eine auf andere Art befestigte Prothese würde durch daruntergelangende Speisereste zu fortwährenden Entzündungen Anlaß geben.

Solche Antrum-Mundhöhlenverbindungen (A.-M.-V.) wurden früher durch die Operation nach Cooper artefiziell geschaffen. Cooper trepanierte, wie Reinmöller (1911) angibt, bei Antrumempyemen die Kieferhöhle vom Munde aus, von dem Gedanken ausgehend, daß sich das Exsudat in den Recessus alveolares, den tiefsten Stellen der Kieferhöhle, sammeln müsse und daher am leichtesten durch eine Oeffnung im Alveolarfortsatz abfließen würde. Die geschaffene Oeffnung wurde bis zur Epithelisierung durch einen Tampon offen gehalten, die Spülungen der Kieferhöhle durch diese Oeffnung vorgenommen. Später wurde der epithelisierte Gang durch eine Tamponprothese mit einem von Partsch angegebenen Kautschuk- oder Glasstumpf geschlossen. Von dieser Behandlung der entzündeten Kieferhöhle ist man heute ganz abgekommen, weil man dabei eventuell gesunde Zähne opfern muß, andererseits die Spülung durch den unteren Nasengang bei weitem besser ist.

Wir treffen heute A.-M.-V. nur noch nach pathologischen Vorgängen am Oberkiefer, „wie Osteomyelitis, Nekrosen, traumatischen Eröffnungen des Antrum mit Substanzverlust und als Operationsfolge nach zahnärztlichen oder rhinologischen Eingriffen." (Peter 1929). Diese epithelisierten A.-M.-V. nennen wir „mit nicht ganz korrektem Ausdruck ‚Antrumfisteln'" (Peter 1929). Bei den Antrumfisteln müssen wir untere, d. h. Verbindungen zwischen Alveole und Highmorshöhle, und obere zwischen Mundvorhof und Antrum bestehende Verbindungen unterscheiden.

Die unteren A.-M.-V. können durch und nach Extraktionen entstehen. Müller (1923) findet bei einer großen Zahl von Eröffnungen besonders viel

1. bei Extraktion eines noch resistierenden Molaren,
2. bei brüsker Extraktion durch Mitentfernen des Alveolarfortsatzes,

3. bei Weisheitszähnen durch Mitentfernen des Tuber maxillare oder gar eines Teiles des Processus pterygoideus.

Da sich aber die Kieferhöhle oft bis zu den Incisivi erstreckt und die Wurzeln der Zähne manchmal nur von Schleimhaut bedeckt kuppenartig in die Kieferhöhle vorspringen, läßt es sich denken, daß die Eröffnung der Kieferhöhle ein garnicht so seltenes Ereignis ist.

Die Deckung der gesetzten Defekte, solange sie frisch sind, ist einfach. Partsch und Williger legen einfach einen Tampon in die Alveole (Müller 1923), nachdem durch Blasen das Blut aus der Alveole entfernt worden ist. Müller (1923) vernäht den Defekt nach Lösung eines palatinalen Schleimhaut-Periostlappens.

Zu epithelisierten A.-M.-V. wachsen diese Perforationen nur dann aus, wenn der Blutpfropf infiziert wird oder die Wunde längere Zeit eitert, oder, wenn, wie bei Cooper, durch Vergrößerung und feste Tamponade die Oeffnung künstlich offen gehalten wird. In der weitaus größeren Zahl der Fälle heilen sie reaktionslos aus, wenn nur die einfachsten antiseptischen Kautelen nicht außer Acht gelassen werden.

Die oberen A.-M.-V. entstehen, wie schon erwähnt, nach den spezifischen Entzündungen, nach Trauma und mißglückten Operationen.

Die prothetische Behandlung der unteren Antrumfisteln ist, seit die Operation nach Cooper bedeutungslos geworden ist, zur Seltenheit geworden. Ihre Nachteile sind einleuchtend. Der Verschlußstift ist nicht an einer Prothese zu befestigen, da er durch deren Bewegungen zu Entzündungen des Fistelganges und der Antrumschleimhaut führen würde. Ein geringer Flüssigkeitsaustausch trotz des Verschlusses wird sich nicht vermeiden lassen. Die Methode der Verkleinerung des Stiftes, wie sie Reinmöller (1911) angibt, führt günstigsten Falles zur Haarfistel.

Zwar hält Peter (1929) eine Behandlung dieser Haarfisteln und aller A.-M.-V. mit Schrumpfungstendenz für unnötig, aber schon Stein (1928) weist daraufhin, daß bei der Anfertigung einer Prothese der Verschluß einer bestehenden Haarfistel unbedingt angezeigt ist, da sie durch Stagnation der Speisen unter der Prothese leicht zu Entzündungen der Kieferhöhle führen kann.

Im allgemeinen jedoch ist die prothetische Behandlung der A.-M.-V. mit Zapfen oder an der Prothese befestigtem, festen Tampon verlassen, wenn sie nicht, wie Peter (1929) berichtet, als ultima ratio bei zu großen Defekten und nach mißlungenen Operationen angewandt werden muß. Durch die chirurgische Methode dagegen kommen wir zu einem „dauernden, biologischem Verschluß." (Peter 1929).

Stein (1928) schließt die künstlich geschaffenen oder zufällig entstandenen A.-M.-V. des Alveolarfortsatzes durch Plastik, indem er das Narbengewebe, das das Fistelmaul umgibt, und, soweit möglich, den Fistelgang vom Knochen löst und entfernt. Der Knochen

wird angefrischt und palatinal ein kleines Schleimhautstück entfernt, damit die Naht nicht auf eine Knochenlücke zu liegen kommt. Aus der Wangenschleimhaut wird ein Lappen gebildet, groß genug, den Defekt zu decken, und nach Mobilisierung an dem palatinalen Wundrand vernäht. Die bei dieser Methode sicher entstehende Abflachung des Vestibulum oris ist bei der späteren Anfertigung einer Prothese hinderlich.

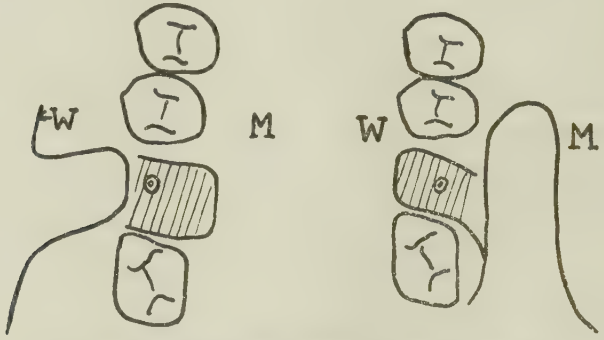

Deckung der unteren A-M-V nach
Stein **Pichler**

Pichler umgeht diese eventuell auftretende Abflachung des Vestibulum oris, wie Axhausen (1930) und Mayrhofer (1930) berichtet. Die Vorbereitungen trifft er ebenso wie Stein (1928). Abdeckung der Kieferhöhle durch Schleimhaut erreicht er durch Loslösen des Fistelganges und Umkippen desselben nach der Kieferhöhle zu. Zur Deckung des Defektes in der Mundhöhle mobilisiert Pichler dann einen Lappen aus dem palatinalen Gewebe. Axhausen hält diese Art der Deckung zwar für erfolgreicher und einwandfrei, bezweifelt aber die genügende Elastizität der palatinalen Schleimhaut. Außerdem schafft Pichler am harten Gaumen einen Defekt, der entweder durch Granulationen zuheilen muß, dann besteht die Gefahr, daß druckempfindliches Narbengewebe entsteht, oder durch einen Thier'schen Lappen geschlossen werden muß, da sich in der straffen Gaumenschleimhaut eine Dekkung durch Naht nicht erreichen lassen wird.

Auch Frenzel verzichtet nach Axhausen (1930), wie Pichler, auf eine Deckung des gesetzten Schleimhautdefektes. Er löst aus dem Vestibulum oris einen Lappen und heftet ihn durch Matratzennaht unter den angefrischten Rand des Defektes, sodaß der Lappen die Wunde deckt. Die narbige Abflachung des Mundvorhofes nach der Abheilung nimmt Frenzel dabei bewußt in Kauf. Deswegen wird dieses Verfahren nur für kleine Defekte zu gebrauchen sein, denn eine auch nur mittelgroße, narbige Verwachsung stellt der Prothesenbefestigung Schwierigkeiten in den Weg, die eine neuerliche, wahrscheinlich größere Operation nötig machen.

Zange (1926) schneidet, wie Stein, das Narbengewebe des Fistelmaules kreisrund aus. Dann entfernt er nicht mehr Schleimhaut, als unbedingt nötig, führt den Schnitt mesial und distal etwa $^1/_2$ cm weit oder bis zu den angrenzenden Zähnen und legt zu diesem Schnitt senkrecht zwei Schnitte über den Alveolarfortsatz. Die so entstehenden Lappen werden mobilisiert. Der Alveolarknochen wird den Fistelgang entlang bis zur Kieferhöhle abgetragen, ohne daß die Schleimhaut des Ganges verletzt wird. Durch Einstülpen des Fistelschlauches in die Kieferhöhle erlangt Zange den Schleimhautabschluß des Antrum. Dann werden die mobilisierten Schleimhautperiostlappen spannungslos über dem Defekt vernäht. Dies ist ein Nachteil der Methode Zanges, da die hohlliegende Naht leicht reißen und zur Wundinfektion Anlaß geben kann.

Peter (1929) hält Zanges, wie auch Pichlers Methode für die Methode der Wahl bei A.-M.-V. des Alveolarfortsatzes. Bei Zange sieht er aber die größeren Schwierigkeiten bedingt durch die verschiedene Beschaffenheit des Alveolarfortsatzes und seiner Schleimhautbedeckung, sei es, daß ein sehr hoher Alveolarkamm vorliegt, sei es entzündete oder schlecht nachgiebige Gingiva. Selbst Entfernung eines gesunden Nachbarzahnes ist manchmal nötig, um einen genügend großen Decklappen zu beschaffen.

Axhausen (1932) stellt für die Operation der A.-M.-V. folgende Bedingungen:

I. soll die Plastik in jedem Falle unterer A.-M.-V. anwendbar sein.
II. muß die Methode bei richtiger technischer Ausführung erfolgreich sein.
III. sollen keine funktionell wesentlichen Teile geopfert werden.
IV. sollen nach der Plastik keine offenen Wunden zurückbleiben.

Auf diesen vier Forderungen fußend beschreibt er folgende Operationen der unteren Antrumfisteln.

Nach Umschneidung der Fistelmündung wird das Narbengewebe mit einem Teil des Fistelganges möglichst hoch im Gang excidiert. „Wichtig ist, daß der Gaumenteil des Schnittes nicht zu nahe an der Fistelmündung liegt." (Axhausen 1932). Sonst würde, wie bei Zange die Naht auf den Defekt zu liegen kommen. Der Schnitt an der Gaumenschleimhaut nimmt etwas mehr Epithel weg, als darunterliegendes Bindegewebe zur Vergrößerung der Adaptionsbasis für den aufzubringenden Lappen. Im Vestibulum muß die Anfrischung bis in die Umschlagfalte reichen, damit eine Abflachung vermieden wird. Um bei der Naht nicht das fest auf dem Knochen liegende Gewebe vor sich zu haben, löst Axhausen die Wundränder etwas. Dann skizziert er sich durch leichtes Einritzen die Form und Größe des Schleimhautlappens auf der Wangenschleimhaut unter Umgehung der Mündung des Ductus parotideus. „Der eine Längsschnitt bildet die Fortsetzung des Defektrandes am Fornix, der Basispunkt des anderen Längsschnittes liegt in der Höhe der der Lappenrichtung zugewandten Ecke des Anfrischungsbezirkes

im Sulcus vestibularis, aber so weit vom Wundrand entfernt in der Wange, wie die Breite des Lappens gewünscht wird." (Axhausen 1932). Der Stiel des Lappens soll nicht aus der Gingiva gebildet werden, weil diese unzureichend ernährt wird und zu wenig nachgiebig ist. Dann wird der Lappen zusammen mit einer dünnen Schicht des Musculus buccinatorius lospräpariert. Die Entnahmestelle wird durch Kopfnaht verschlossen, der Lappen in den Defekt eingepaßt und erst an der Kuppe, dann an den Seiten spannungslos festgenäht.

Diese Methode hat sich bei Axhausen gut bewährt. Ein nicht geschlossener Defekt nach dem Eingriff, sowie Verstreichen des Vestibulum oris wird vermieden und funktionell wichtige Teile werden nicht geopfert.

Der Verschluß der oberen A.-M.-V. ist nur auf chirurgischem Wege zu erreichen. Axhausen (1932) empfiehlt die Methode Lautenschlägers. Lautenschläger umschneidet die Mündung der Oeffnung und bildet zwei gestielte Lappen, deren ernährende Basis der Fisteläffnung zugewandt ist. Die beiden Lappen werden nach innen umgeklappt und bilden vernäht die neue Antrumschleimhaut. Den Defekt des Vestibulum oris deckt er durch Loslösen und Vernähen der benachbarten Schleimhaut. Da die obere Schleimhautpartie sich in besonders großem Umfange mobilisieren läßt, können die Lappen ohne Schwierigkeit spannungslos vernäht werden.

Bei großen seitlichen Defekten bildet Lautenschläger durch Umschneiden der Oeffnung ebenfalls zwei Lappen, die abgelöst, eingeschlagen und vernäht den Abschluß zum Antrum hin bilden. Die plastische Deckung zum Mundvorhof wird durch einen seitlichen Lappen gebildet. Die Entnahmestelle des Transplantates wird sorgfältig genäht. Diese Plastik führte Axhausen mit gutem Erfolg durch. Die von ihm geforderten Bedingungen sind erfüllt.

Peter (1929) hält den plastischen Verschluß der „in oder nahe der Umschlagfalte liegenden" Antrumfisteln für prognostisch am günstigsten, da genügend gut verwendbares Deckmaterial vorhanden ist.

Einen besonders schwierigen Fall einer nahe an den Zähnen liegenden Antrumfistel (Abb. 1; a) operierte er folgendermaßen: Da er nicht genügend bewegliche Schleimhaut in Fistelnähe hatte, präparierte er den Fistelschlauch aus der Oeffnung hoch aus. (Abb. 2 u. 3). Das Fistelgangepithel wurde in zwei Lippen oralwärts herausgelöst. Auch das Narbengewebe, das sonst der Nekrosegefahr wegen excidiert wird, nahm er mit zur Deckung des Defektes zur Hilfe. Dann löst er vorsichtig die Schleimhaut-Periostbedeckung in der Umgebung des Fistelmaules und nähte das „bürzelförmig" in das Vestibulum hängende Gewebe des Fistelganges zusammen. (Abb. 4). Das überflüssige Gewebe wurde nicht entfernt, sondern der Selbstabstoßung überlassen. Eine besonders peinliche Sauberkeit während des Heilprozesses ist Bedingung für den Erfolg einer sol-

chen Operation. Pichler (1930) hält diese Art der A.-M.-V.-Plastik für sehr selten indiziert, technisch außerordentlich schwierig und nur für den Spezialisten geeignet. Axhausen lehnt sie als Experiment ab (1930), und auch Peter selbst weist auf die große Schwierigkeit und seltene Indikation der Operation hin.

Peter.
Operation
einer oberen
Antrumfistel

Abb. Ia

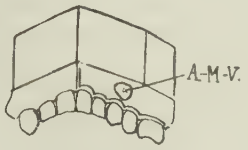

Abb. Ib

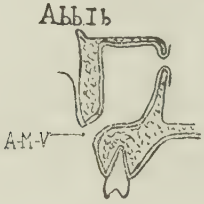

Abb. II

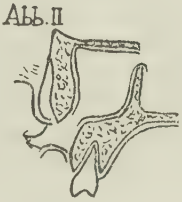

Abb. III

Abb. IV

Zusammenfassung.

Haben wir einen Patienten mit pathologisch verändertem Mundvorhof prothetisch zu versorgen, stehen uns zur funktionellen Wiederherstellung des Mundvorhofes bei den verschiedenen Verunstaltungen verschiedene Methoden zur Verfügung.

I. Das hypertrophische Lippenbändchen wird nach keilförmiger Incision parallel zu den Seiten des Lippenbändchens losgelöst und in der Nähe der Umschlagfalte festgeheftet. Die Operationswunde wird, soweit möglich, durch Naht verschlossen oder heilt unter einem Gazetampon durch Granulationen und Epithelisierung von den Wundrändern her aus.

II. Narbige Verwachsungen des Vestibulum oris können konservativ durch die Heißluft-Massage Therapie von Postas, die Saugmethode Fenners und am sichersten durch die Kompres-

sionsbestrahlung mit Blaulicht (Quarzlampe) nach Seidel erweicht werden.

Operativ sind sie durch Excision des Narbengewebes und Naht der Wundränder oder plastische Deckung des Defektes so zu beseitigen, daß eine normale Tiefe des Vestibulum und unbewegliche Schleimhautbedeckung des Alveolarfortsatzes erreicht wird.

III. Eine weitere Vertiefung des Vestibulum wird erreicht durch chirurgisches Versenken der Umschlagfalte und eventueller Abtragung der vestibulären Knochenlamelle des Processus zygomaticus maxillae.

IV. Schleimhautwülste des Alveolarkammes werden abgetragen und die Schleimhaut so vernäht, daß sie den Kieferknochen glatt bedeckt.

V. Knochenunebenheiten des Alveolarkammes werden nach Schleimhautaufklappung mit Meißel oder Fräse abgetragen.

VI. Einführung eines Knochentransplantates zur Erhöhung des Alveolarkammes ist selten indiziert.

VII. Antrumfisteln können auf chirurgischem Wege durch Herauspräparieren des Fistelganges und Verschluß der Mündung durch Naht oder plastische Deckung geschlossen werden. Eine prothetische Versorgung der Antrumfisteln ist nur bei Versagen der chirurgischen Methode gerechtfertigt.

Zum Schluß meiner Ausführungen danke ich Herrn Prof. Dr. Hans Fliege für die Ueberlassung des Themas und für seine Unterstützung bei der Anfertigung der Arbeit.

Literaturverzeichnis.

1. Allaeys, Ref.: Frenotomie, ihre Technik und Indikation in Orthodontie und Prothetik. Zahnärztl. Rdsch. XXXI. Nr. 15. S. 238. (1922).
2. Axhausen: Ueber den plastischen Verschluß von Antrum-Mundhöhlenverbindungen. Dtsch. Monatsschr. Zahnheilk. XLVIII. H. 3. S. 193. (1930).
3. Axhausen: Beiträge zur Mund- und Kieferchirurgie. Dtsch. Zahnheilk. H. 82. S. 35. (1932).
4. Bertram: Ueber Kieferabtragungen. Monatsschr. f. Zahnheilk. XXXIII. H. 2. S. 87. (1915).
5. Fenner: Die Behandlung von Wunden und Narben bei Kieferschußverletzungen. Dtsch. Zahnheilk. in Vorträgen. H. 39. S. 68. Verl. Georg Thieme. Leipzig 1917.

6. Friedrich: Die Wiederherstellung des Vestibulum oris. Inaug. Diss. Marburg. 1921.
7. Ganzer: Wiederherstellung des Vestibulum oris nach Schußverletzungen des Kiefers. Monatsschr. f. Zahnheilk. XXXIV. H. 9. S. 378. (1916).
8. Kantorowicz: Klinische Zahnheilkunde. Bd. II. S. 17—18. Verl. von Herm. Meusser. Berlin. (1932).
9. Köhler: Klinik und Technik nebst Abdruckmethoden. (Die Vorgeschichte und der Befund beim Zahnlosen). In: Scheff: Handbuch der Zahnheilkunde. Bd. IV. S. 185. Verlag G. Freytag. G. m. b. H. Leipzig. (1929).
10. Krohmeyer: Röntgen- und Lichtbehandlung zur Heilung von Schußverletzungen. Dtsch. medizin. Wochenschr. XL; H. 46. S. 1957. (1914).
11. von Lenhossék: Makroskopische Anatomie. In: Handbuch der Zahnheilkunde. Herausg.: Scheff u. Pichler. Verl.: G. Freytag. G. m. b H. Leipzig 1922. Bd. I. S. 82.
12. Mayrhofer: Chirurgie der dentalen Mund- und Kieferkrankheiten. Neue deutsche Chirurgie. Bd. 51. Begr. von P. von Bruns. Herausgeg. von H. Küttner. Verl.: Ferd. Enke. 1930.
13. — — Mundschleimhaut-, Wangen- und Lippenplastik nach Schußverletzungen des Gesichts und der Kiefer. Oest.-ung. Vierteljahresschr. f. Zahnheilk. XXXII; H. 2. S. 120. (1916).
14. Müller: Die zahnärztliche Chirurgie der Oberkieferhöhle. Dtsch. Monatsschr. Zahnheilk. XLI; H. 10. S. 289. (1923).
15. Partsch: Modellierende Operationen. Correspondenzblatt f. Zahnärzte. Bd. XXXXVI. H. 1. S. 3. (1920).
16. Peter: Eine Methode zum Verschluß von Mund-Antrum-Kommunikationen. Zeitschr. f. Stomat. XXVII. H. 6. S. 516. (1929).
17. Perthes u. Borchers: Verletzungen und Krankheiten der Kiefer. Neue deutsche Chirurgie. Bd. 53. S. 71. Verl. von Ferd. Enke. Stuttgart. (1932). Herausgegeben von H. Küttner.
18. Pichler: Alveolarkammplastik. Zeitschr. f. Stomat. XXVIII. H. 6. S. 675. (1930).
19. Port-Euler: Meyer. Lehrbuch der Zahnheilkunde. (Anatomie). S. 42. Verlag von J. F. Bergmann. München. 1934.
20. von Posta: Die Nachbehandlung der Kieferverletzungen. Sammlung von Vorträgen aus dem Gebiet der Zahnheilkunde. H. 13. Leipzig 1916.
21. Reinmöller: Diagnose und Therapie der dentalen Kieferhöhlenempyeme. Ergebnisse der gesamten Zahnheilkunde. Bd. 1. S. 1169. Verlag von J. F. Bergmann. Wiesbaden 1911.
22. Referat aus: The Journal of the American dental Association. Dtsch. zahnärztl. Wschr. XXXX. H. 24. S. 515. (1937). Woodward.
23. Rumpel: Wiederherstellung des Vestibulum oris. Dtsch. zahnärztl. Wschr. XIX. H. 22. S. 262. (1916).

24. Scabô: Methode zur Verhinderung der Verwachsung der durchtrennten Mundschleimhaut. Oest.-ung. Vierteljahrsschr. f. Zahnheilk. XXXII. H. 34. S. 244. (1916).
25. Seidel: Zahnärztliche Lichttherapie mit Quecksilberlampe und Quarzstäben. Sonderheft der Deutschen Zahnheilkunde. Walkhoff Band. S. 200. (1920).
26. Sicher: Zur Kenntnis des Trema im Oberkiefer. Zeitschr. f. Stomat. XII. S. 282. (1914).
27. Sicher: Ref. über A. Reis Centeno: Hebung oder Senkung des Frenulum mit Lappenbildung. Zeitschr. f. Stomat. XXXVIII. H. 6. S. 1020. (1935).
28. Stein: Zahnärztliche Komplikationen von Seiten der Kieferhöhle. Zeitschr. f. Stomat. XXVI. H. 8. S. 763. (1928).
29. Schönewald: Der tiefe Ansatz des Lippenbändchens und seine Bedeutung zur Kosmetik des Mundes. Dtsch. Monatsschr. Zahnheilk. XXV. H. 635. (1907).
30. Thedering: Das Quarzlicht und seine Bedeutung in der Medizin. Verl.: Gerh. Stalling. Oldenburg i. Gr. 1916.
31. Thedering: Das Quarzlicht im Dienste des Dienstlazarettes. Strahlentherapie. Bd. VII. H. 1. S. 119. (1916).
32. Waßmund: Lehrbuch der praktischen Chirurgie des Mundes und Kiefers. (Das Diastema und seine Behandlung). Bd. 1. S. 202. Verl.: Hermann Meusser. Berlin-Leipzig 1935.
33. Waßmund: Ueber chirurgische Formgestaltung des atrophischen Kiefers zum Zwecke prothetischer Versorgung. Vierteljahrsschr. f. Zahnheilk. XXXXVII. S. 305. (1931).
34. Weigele: Ueber die chirurgische Verankerung von Prothesen. Vierteljahrsschr. f. Zahnheilk. XXXXIV. S. 254. (1928).
35. K. Witzel: Ueber unmittelbares Einsetzen von Temporärprothesen nach chirurgischen Eingriffen und Kieferabtragungen. Deutsche Zahnheilkunde. H. 37. 1916. Verl.: G. Thieme. Leipzig.
36. Weiser: Behandlung intraoraler Narben nach Kieferverletzungen. Zeitschr. f. Stomat. XVI; H. 5. S. 133. (1918).
37. Wormann: Mucosal Resektion in Occasional Edentulous Cases. Dental Kosmos. Bd. LXX. No. 8. S. 783. (1928).
38. Zange: Zum plastischen Verschluß von Kieferhöhlen-Mundverbindungen. Passow-Schäfer. Beitrag 23. S. 685. (1926).
39. Ziele: Die chirurgische Vorbereitung der Gewebe vor dem frühen Einsatz von Zahnersatz. Ref. von Nipperdey. Dtsch. zahnärztl. Wschr. XXX. H. 3. S. 54. (1927).
40. Zilz: Die Lichtbehandlung mit dem Quarzstabe bei Kieferverletzungen u. Erkrankungen der Mundhöhle. Oest.-ung. Vierteljahrsschr. f. Zahnheilk. XXXII; H. 3—4. S. 299. (1916).
41. Zuckerkandl u. Scheff: Pathologische Atrophie. In Scheff u. Pichler: Handbuch der Zahnheilkunde. Höldes-Pichler-Tempsky A.-G. Wien/Leipzig. 1924.

Lebenslauf.

Ich wurde am 12. August 1912 in Wiedenbrügge, als Sohn des Lehrers Fr. Jahns geboren. Von meinem 6.—10. Lebensjahre besuchte ich dort die Volksschule. Im Jahre 1923 wurde mein Vater nach Petzen versetzt. Ich besuchte von dort aus das Gymnasium „Adolfinum" zu Bückeburg und machte 1933 auf dieser Anstalt mein Abitur.

Vom S.S. 1933 ab studierte ich in Marburg Zahnmedizin. Im S.S. 1934 machte ich dort mein Physikum. Ein halbes Jahr Arbeitsdienst auf dem Bückeberg unterbrach mein klinisches Studium. Im W.S. 35/36 setzte ich meine Studien in Marburg fort und approbierte dort nach dem W.S. 36/37.

Meine akademischen Lehrer waren die Professoren und Dozenten:

Baur †, Boeminghaus, Baars, Dabelow, Dittler, Elbrecht, Fliege, Grüneisen, Kunzendorf, Loebell, Meerwein, Pfannenstiel, Ruete, Rix, von Reckow, Schedtler, Versé, Jaeck †, Förster.